

เอกสารประกอบการเผยแพร่ทางวิชาการ

รายงานผู้ป่วย : การสร้างฟันเทียมทั้งปากที่มีการสบฟันแบบนิวโทรเซนทริก
ในผู้ป่วยที่มีสันเหงือกกลางสลายตัวมาก

บทคัดย่อ

การสร้างฟันเทียมทั้งปากให้มีเสถียรภาพ ในผู้ป่วยที่มีการสูญเสียของสันเหงือกมาก คือ สิ่งสำคัญ โดยเฉพาะในชากรรไกรกลางที่มีสันเหงือกสูญเสียมากกว่าในชากรรไกรบน รวมทั้งยังมีพื้นที่ในการรองรับฟันเทียมที่น้อยกว่า เป็นผลให้ฟันเทียมกลางขาดเสถียรภาพได้ง่าย และมีผลต่อคุณภาพการใช้งานโดยรวมของฟันเทียม รายงานผู้ป่วยรายนี้มีวัตถุประสงค์เพื่อแสดงการตรวจ วินิจฉัย และรักษาผู้ป่วยที่มีสันเหงือกกลางสลายตัวมาก โดยการใช้อรรถความรู้ในเรื่องการสบฟันแบบนิวโทรเซนทริก เพื่อแก้ปัญหาฟันเทียมกลางที่ขาดเสถียรภาพ ภายหลังการติดตามผล 6 เดือน พบว่าผู้ป่วยสามารถใช้บดเคี้ยวได้เป็นอย่างดี มีความพึงพอใจในฟันเทียมชุดใหม่

บทนำ

การสร้างฟันเทียมทั้งปากให้มีประสิทธิภาพในการใช้งานสำหรับผู้ป่วยที่มีสันเหงือกกลางสลายตัวมาก เป็นเรื่องที่ทำนายสำหรับทันตแพทย์ เนื่องจากผู้ป่วยกลุ่มนี้เมื่อเคี้ยวอาหารหรือพูดฟันเทียมจะยับหลุดได้ง่าย การสบฟันแบบนิวโทรเซนทริก (neurocentric occlusion)⁽¹⁾ เป็นหนึ่งในรูปแบบการสบฟัน ที่ถูกนำมาใช้เพื่อเพิ่มเสถียรภาพและการยึดอยู่ของฟันเทียมทั้งปากในผู้ป่วยที่มีสันเหงือกกลางสูญเสียมาก

การเรียงซี่ฟันเทียมตามแนวคิดการสบฟันแบบนิวโทรเซนทริก พิจารณาความสัมพันธ์ของซี่ฟันเทียม และสันเหงือกโดยคำนึงจากหลายปัจจัย ดังนี้

1. **ตำแหน่งของซี่ฟันเทียม (Position)** ควรให้ตำแหน่งของฟันหลังอยู่บนสันเหงือกก่อนไปทางด้านลิ้นมากที่สุดเท่าที่ลิ้นจะสามารถทนได้และมีความสวยงาม เพื่อให้แรงตั้งฉากกับอวัยวะรองรับฟันเทียมซึ่งเป็นปัจจัยที่สำคัญที่สุด พบว่าตำแหน่งที่ดีที่สุดระหว่างกระพุ้งแก้มและลิ้น (bucco-lingual) คือ เหนือต่อสันเหงือก ตำแหน่งนอกจากนี้จะก่อให้เกิดแรงที่เป็นอันตรายต่อการบดเคี้ยว ซึ่งการวางซี่ฟันเทียมที่ผิดตำแหน่งจะทำให้เกิดความล้มเหลว ดังนั้นตำแหน่งควรเป็นปัจจัยแรกที่ต้องคำนึงถึง
2. **สัดส่วนของซี่ฟันเทียม (Proportion)** ควรลดความกว้างของด้านบดเคี้ยวของฟันลงร้อยละ 40 ซึ่งเพียงพอที่จะไม่เปลี่ยนแปลงด้านบดเคี้ยวมากเกินไป และการลดขนาดด้านบดเคี้ยวให้เล็กลงก็เหมือนการลดแรงถ่ายทอดลงสู่สันเหงือกด้วย เพราะขนาดของแรงเสียดทานจะลดลงตามบริเวณพื้นที่ของด้านสบฟัน
3. **ระนาบการวางตัวของฟัน (Pitch)** จะวางให้ระนาบของด้านสบฟันขนานกับสันเหงือกด้านล่าง และอยู่กึ่งกลางของสันเหงือก จะทำให้แรงกระจายลงสู่กระดูกซึ่งจะตั้งฉากกับแนวของกระดูกที่อยู่ใต้สันเหงือก โดยจะไม่มีโค้งขดเขยและแนวนำปลายฟันหน้า ซึ่งผู้ป่วยจะถูกแนะนำไม่ให้ใช้ฟันหน้า

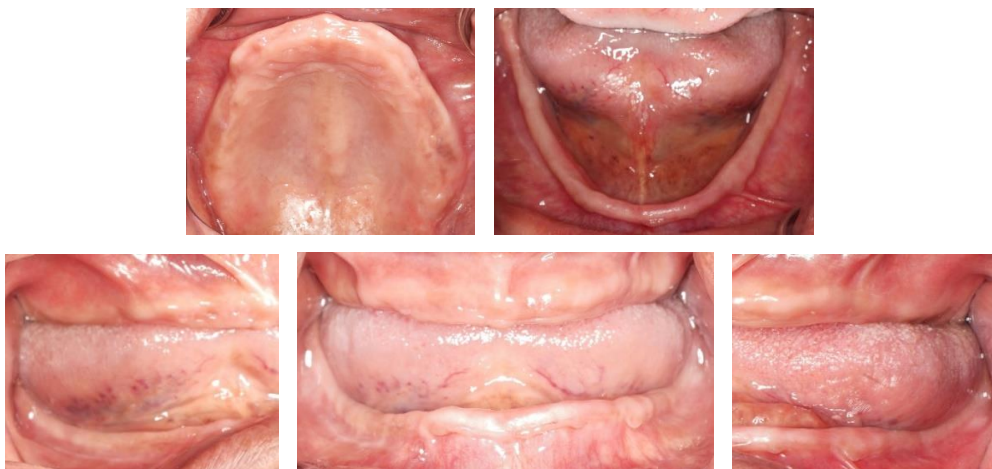
เคี้ยวอาหารหรือยื่นฟันล่างออกมาด้านหน้า และลดความชันของฟันเทียม (inclination) ลงให้น้อยกว่าฟันธรรมชาติ ดังนั้นการสบฟันของฟันหลังในลักษณะนี้จึงเหมือนกับการสบฟันบนระนาบมากกว่าบนส่วนโค้ง

4. **ลักษณะรูปร่างของซี่ฟันเทียม (Form)** ฟันจะมีด้านสบเป็นฟันราบที่ไม่มีปุ่มฟัน ซึ่งจุดสบจะอยู่บนระนาบเดียวกันหมด ไม่ให้มีจุดสบสูงหรือต่ำกว่าระนาบ ซึ่งการมีจุดสบฟันชนิดนี้จะลดแรงทางด้านข้างและกำหนดให้แรงตั้งฉากกับอวัยวะรองรับ
5. **จำนวนของซี่ฟันเทียม (Number)** ให้ลดจำนวนของฟันหลังจาก 8 ซี่ เหลือเพียง 6 ซี่ ซึ่งจะเป็นการลดแรง และทำให้แรงลงสู่บริเวณกลางสันเหงือกที่ตำแหน่งรองรับฟันกรามน้อยซี่ที่สองและกรามใหญ่ซี่แรก ช่วยให้เกิดเสถียรภาพของฐานฟันเทียม

การสร้างฟันเทียมทั้งปากให้ผู้ป่วยที่มีสันเหงือกกลางสลายตัวมาก มิใช่เพียงให้ผู้ป่วยมีฟันเทียมเท่านั้น แต่ควรใช้งานได้มีประสิทธิภาพด้วย รายงานผู้ป่วยรายนี้มีวัตถุประสงค์เพื่อแสดงการตรวจ วินิจฉัย และให้การรักษาผู้ป่วยที่มีสันเหงือกกลางสลายตัวมาก ตามแนวความคิดการสบฟันแบบนิวโทรเซนทริก

รายงานผู้ป่วย

ผู้ป่วยหญิงไทย อายุ 74 ปี มาพบทันตแพทย์ด้วยอาการฟันเทียมหลวม เคี้ยวอาหารไม่สะดวก ผู้ป่วยมีโรคประจำตัวความดันโลหิตสูง ปฏิเสธการแพ้ยา ให้ประวัติถอนฟันซี่สุดท้ายมากกว่า 10 ปีแล้ว และใส่ฟันเทียมทั้งปากชุดเดิมมาเป็นเวลา 5 ปีแล้ว ตรวจสภาพร่างกายภายนอกช่องปาก ใบหน้าด้านหน้าตรงมีความสมดุลระหว่างด้านซ้ายและด้านขวา ภายในช่องปากตรวจพบเป็นสันเหงือกไร้ฟันทั้งขากรรไกรบนและล่าง ขากรรไกรบนมีขนาดปานกลาง ความสูงของสันเหงือกปานกลาง ไม่มีปุ่มกระดูกหรือส่วนคอดเว้าที่ขัดขวางต่อการใส่ฟันเทียม และเนื้อยึด (frenum) เกาะต่ำไม่ขัดขวางต่อการใส่ฟันเทียม ขากรรไกรล่างมีขนาดปานกลางเช่นกัน แต่ความสูงของสันเหงือกกลางค่อนข้างเตี้ย เนื้อเยื่ออ่อนมีความหยุ่นตัวปกติ (firm) ยกเว้นบริเวณฟันหน้าล่างที่มีความหยุ่นตัวมากกว่าปกติ ไม่มีปุ่มกระดูกหรือส่วนคอดเว้าที่ขัดขวางต่อการใส่ฟันเทียม และเนื้อยึดเกาะต่ำโดยไม่ขัดขวางต่อการใส่ฟันเทียมเช่นกัน



รูปที่ 1 แสดงรูปร่างสันเหงือกไร้ฟันและความสัมพันธ์ของขากรรไกรบนและล่าง

การวินิจฉัย

- ขากรรไกรบนและล่างเป็นสันเหงือกไร้ฟัน (complete maxilla and mandibular edentulism)

การวางแผนการรักษา

1. ทำฟันเทียมทั้งปาก (Upper and lower complete denture)
2. แนะนำการใช้งาน การบำรุงรักษาฟันเทียมและสุขภาพในช่องปากให้ดีอยู่เสมอ
3. แนะนำให้กลับมาพบทันตแพทย์เป็นประจำทุก 6 เดือน หรือเมื่อมีปัญหา

การรักษา

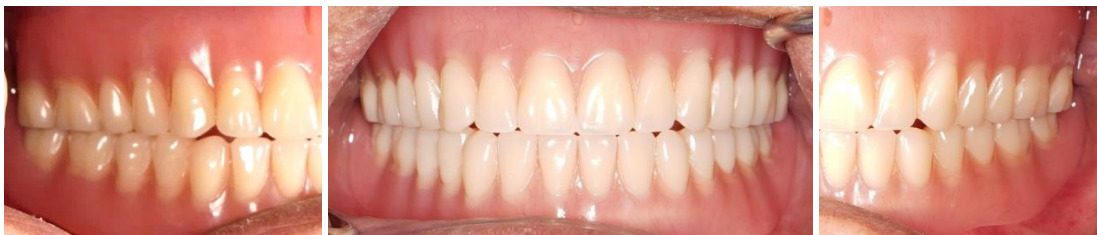ครั้งที่ 1: ซักประวัติ ตรวจสอบสภาพช่องปาก พิมพ์สันเหงือกกว้างบนและล่างด้วยวัสดุพิมพ์ปากอัลจิเนต (Alginate) ร่วมกับสภาพพิมพ์ปากสำเร็จรูป เพื่อทำขึ้นหล่อศึกษาและทำสภาพพิมพ์ปากเฉพาะแบบเลือกแรงกดเฉพาะตำแหน่ง

ครั้งที่ 2: ลองสภาพพิมพ์ปากเฉพาะบุคคล บันทึบด้วยคอมปาวด์ (Green stick impression compound) พิมพ์สันเหงือกกว้างชั้นสุดท้ายด้วยวัสดุพิมพ์ปากโพลีไวนิลไซลอคเซนด้วยวิธีเลือกแรงกดเฉพาะตำแหน่ง จากนั้นทำการล้อมขอบ เทรอยพิมพ์ เพื่อทำขึ้นหล่อปฏิบัติงาน

ครั้งที่ 3: ลองแทนกัดสบ (occlusion rim) บนและล่างในปากผู้ป่วย หาระนาบการสบฟัน หาตำแหน่งปลายฟันหน้า และหาระยะมิติแนวตั้งของการสบฟันที่เหมาะสม ชิดเส้นแนวฟันเขี้ยว (canine line) เส้นกึ่งกลางไบหน้า (midline) และเส้นแนวรอยยิ้ม (smile line) บันทึกความสัมพันธ์ในศูนย์ระหว่างสันเหงือกกว้างบนและล่าง เลือกสีของซี่ฟันเทียม เรียงฟันบนและล่างโดยใช้ฟันไร่ปุมในฟันหลัง รูปแบบการสบฟันที่ใช้ คือ การสบฟันแบบนิวโทรเซนทริก

ครั้งที่ 4: ลองซี่ฟันบนและล่างในปากผู้ป่วย ทดสอบความสัมพันธ์ของมิติแนวตั้งและแนวระนาบ ประเมินความสวยงาม การออกเสียงและตำแหน่งการสบสัมพันธ์ในศูนย์อีกครั้ง

ครั้งที่ 5: ใส่ฟันเทียมในปากผู้ป่วย ประเมินขอบโดยรวม การฉีกบริเวณขอบ แรงแยัด คุณค่าด้านความงาม ปรับแต่งฐานฟันเทียมด้านที่แนบเนื้อเยื่อให้เป็นไปตามที่คาดหวังไว้ โดยใช้ครีมนวดจุดกด แก๊ซการสบคลาดเคลื่อนจนได้การสบฟันตามแผนการรักษา แนะนำการใช้งาน และให้ผู้ป่วยกลับมาพบทันตแพทย์ในระยะเวลาตามที่นัดหมาย



รูปที่ 2 แสดงการใส่ฟันเทียมบนและล่างในปากผู้ป่วย

ผลการติดตามการรักษา (Recheck)

ครั้งที่ 6-9: ติดตามผลภายหลังการใส่ 2 วัน, 3 สัปดาห์, 1 เดือน และ 6 เดือน เพื่อทำการกรอแก้ไข ให้คำแนะนำการใช้งานและการดูแลรักษาฟันเทียม จนกระทั่งผู้ป่วยไม่มีปัญหาใด ๆ มีความพึงพอใจมาก เนื่องจากฟันเทียมมีการยึดอยู่ที่ดี ใช้นัดเคี้ยวอาหารได้ดีและไม่มีเศษอาหารค้างที่กระพุ้งแก้ม รูปหน้าดูดี สามารถพูดคุยและใช้งานได้อย่างมั่นใจ ตรวจช่องปากพบว่าเนื้อเยื่อเหงือกมีสีชมพู ไม่พบแผลหรือสิ่งผิดปกติใด ๆ บริเวณสันเหงือก สามารถรักษาความสะอาดฟันเทียมและรักษาความสะอาดในช่องปากได้ดี



รูปที่ 3 แสดงภาพผู้ป่วยขณะยิ้มหลังใส่ฟันเทียม

บทวิจารณ์

ในผู้ป่วยที่มีการสูญเสียฟันทั้งปาก โดยเฉพาะมีการสูญเสียของกระดูกสันเหงือกกลางมาก ทางเลือกของการรักษาเพื่อเพิ่มการยึดอยู่และเสถียรภาพของฟันเทียมทั้งปาก สามารถทำได้โดยการศัลยกรรมช่องปาก ร่วมด้วย พบว่าผู้ป่วยส่วนใหญ่รู้สึกพึงพอใจในการทำฟันเทียมล่างทั้งปากชนิดถอดได้คร่อมรากฟันเทียม มากกว่าการทำฟันเทียมล่างทั้งปากแบบพื้นฐาน⁽²⁾ เนื่องจากสามารถบดเคี้ยวได้ดีทั้งอาหารแข็งและเหนียวได้⁽³⁾ สามารถให้แรงบดเคี้ยว 170 นิวตัน ในขณะที่ฟันเทียมทั้งปากแบบพื้นฐานจะให้แรงบดเคี้ยว 100 นิวตัน⁽⁴⁾ การวางแผนรักษาด้วยรากฟันเทียมร่วมด้วยจะต้องพิจารณาถึงจำนวนและชนิดของรากฟันเทียมที่ใช้ และ ขึ้นกับผู้ป่วยในด้านของเศรษฐกิจ โรครากระบบ ชนิดของคุณภาพและปริมาณของกระดูก เนื้อเยื่อเคราติน รอบรากฟันเทียม ความสามารถในการดูแลความสะอาดของผู้ป่วย และการติดตามผลการรักษา⁽⁵⁾ สำหรับผู้ป่วยรายนี้เคยใส่ฟันเทียมถอดได้ทั้งปากมาแล้ว ประกอบกับกังวลเกี่ยวกับการผ่าตัดรวมถึงค่าใช้จ่าย จึงให้การรักษาผู้ป่วยด้วยวิธีการใส่ฟันเทียมถอดได้ทั้งปากตามเดิม

ในกรณีที่ผู้ป่วยต้องการเพิ่มเรื่องความสวยงามของซี่ฟันด้วยแล้ว ก็ควรใช้การสบฟันแบบปุ่มฟันด้านลิ้น (lingualized occlusion)⁽⁶⁾ ซึ่งเป็นการสบฟันที่เหมาะสมกับสันเหงือกกลางสลายตัวมากเช่นกัน โดยมีการใช้ฟันเทียมแบบมีปุ่ม (anatomic teeth) มาเรียงในฟันหลังบน การสบฟันแบบนี้หากใช้ซี่ฟันเทียมพอร์ซเลนจะเกิดเสียงกระทบระหว่างบดเคี้ยว ซึ่งอาจทำให้ผู้ป่วยรู้สึกรำคาญและปรับตัวได้ลำบาก^(7,8) เมื่อใช้ฟันมีปุ่มใน

ชากรรไกรบน นอกจากจะช่วยเรื่องความสวยงามแล้วยังสามารถตัดผ่านก้อนอาหาร (bolus) ได้ดีขึ้น^(8,9) แต่เมื่อพิจารณาคุณภาพชีวิตในมิติสุขภาพช่องปากของผู้ที่ใช้ฟันเทียมทั้งปาก (oral health-related quality of life of complete denture wearers) พบว่า รูปร่างด้านบดเคี้ยวของซี่ฟันเทียมไม่ว่าจะเป็นฟันมีปุ่มหรือไร้ปุ่มก็ไม่สัมพันธ์กับคุณภาพชีวิตในมิติสุขภาพช่องปาก⁽¹⁰⁾ ดังนั้นการเลือกใช้ซี่ฟันเทียมแบบมีปุ่มหรือไร้ปุ่มในฟันหลังทันตแพทย์ควรคำนึงถึงความเหมาะสมและความพึงพอใจของผู้ป่วย

การสบฟันอีกรูปแบบหนึ่งที่มีแนวคิดใกล้เคียงกับการสบฟันแบบนิวโทรเซนทริก คือ การสบฟันแบบระนาบเดียว⁽¹¹⁾ (monoplane occlusion) จำนวนซี่ฟันเทียมหลังที่ใช้ในการสบฟันแบบระนาบเดียวคือ 8 ซี่ ฟันกรามซี่สุดท้ายมีหน้าที่เพียงเติมเต็มพื้นที่ในชากรรไกรเท่านั้นไม่ได้ใช้บดเคี้ยว จึงมีวัตถุประสงค์คล้ายคลึงกับการสบฟันแบบนิวโทรเซนทริก ที่ลดจำนวนซี่ฟันเทียมหลังจาก 8 ซี่ เหลือเพียง 6 ซี่ ในขณะที่การสบฟันแบบปุ่มฟันด้านหลังให้พิจารณาจากพื้นที่ถัดจากฟันซี่ขาว ไม่ให้เรียงฟันหลังเข้าไปในพื้นที่เอียงส่วนท้ายของสันเหงือกไร้ฟัน ที่อยู่หน้าต่อแผ่นนมท้ายฟันกรามล่าง (retromolar pad) เท่านั้น ในผู้ป่วยรายนี้ได้เรียงฟันหลังทั้งหมด 8 ซี่ เพื่อผลทางจิตวิทยา ไม่ให้ผู้ป่วยรู้สึกด้อยคุณค่าในฟันเทียมชุดใหม่เมื่อเทียบกับฟันเทียมชุดเดิม ซึ่งมีฟันหลัง 8 ซี่ เช่นกัน โดยได้ประเมินแล้วว่าช่องว่างที่เหลือเพียงพอในการเรียงซี่ฟันเทียม

เมื่อเปรียบเทียบความพึงพอใจของผู้ป่วยในเรื่องแรงบดเคี้ยวและสมรรถนะการบดเคี้ยวของฟันเทียมต่อรูปแบบการสบฟัน มักจะมีการเปรียบเทียบร่วมกับการสบฟันแบบได้ดุล (balanced occlusion) พบว่าการสบฟันแบบได้ดุลและการสบฟันแบบปุ่มด้านหลังใช้แรงบดเคี้ยวน้อยกว่าการสบฟันแบบระนาบเดียวนอกจากนี้แรงเค้น (stress) ที่กระทำกับเนื้อเยื่อรองรับยังน้อยกว่าอีกด้วย⁽¹²⁾ สำหรับสมรรถนะการบดเคี้ยวและแรงบดเคี้ยวสูงสุด พบว่าไม่มีความแตกต่างกันในการสบฟันแบบได้ดุลและนิวโทรเซนทริก⁽¹³⁾ เพียงแต่สมรรถนะการบดเคี้ยวจะดีขึ้นเมื่อเพิ่มจำนวนครั้งของการเคี้ยวมากขึ้นในการสบฟันทั้งสองแบบ

การทำให้ฟันเทียมมีเสถียรภาพในการใช้งานคือเป้าหมายสำคัญในการรักษา ดังนั้นทันตแพทย์ควรมีความเข้าใจในเรื่องการควบคุมปัจจัยทางกายภาพเพื่อเพิ่มเสถียรภาพของฟันเทียม และนำมาประยุกต์เลือกการสบฟันที่เหมาะสมกับผู้ป่วยแต่ละราย

บทสรุป

การสร้างฟันเทียมทั้งปากในผู้ป่วยที่มีสันเหงือกกลางสลายตัวมากรายนี้ต้องคำนึงถึงการยึดอยู่และเสถียรภาพของฟันเทียมเป็นสำคัญ วิธีการพิมพ์ปากที่ใช้เป็นแบบเลือกแรงกดเฉพาะตำแหน่งร่วมกับการปั้นขอบที่ดี ทำให้ได้รูปร่างของสันเหงือกไร้ฟันที่เหมาะสมและครอบคลุมพื้นที่รับแรงโดยรอบ รวมถึงการเลือกการสบฟันแบบนิวโทรเซนทริก จะช่วยลดแรงกระทำทางด้านข้างที่ทำให้ฟันเทียมหลุดออกได้ง่าย ฟันเทียมจึงมีเสถียรภาพมากขึ้น จากการรักษาตามหลักการดังกล่าวข้างต้น ให้ผลการรักษาเป็นที่น่าพึงพอใจ โดยผู้ป่วยสามารถใช้ฟันเทียมชุดใหม่บดเคี้ยวอาหารได้อย่างมีประสิทธิภาพ มีความพึงพอใจทั้งทางด้านการใช้งาน และความสวยงามเป็นอย่างมาก

เอกสารอ้างอิง

1. DeVan MM. Concept of Neutro-Centric Occlusion. J Am Dent Assoc 1954;48(2):165-169.
2. Burns DR, Uger JW, Elswick RK Jr, Beck DA. Prospective clinical evaluation of mandibular implant overdentures: Part I--Retention , stability and tissue response. J Prosthet Dent 1995;73(4):354-363.
3. Bakke M, Holm B, Gotfredsen K. Masticatory function and patient satisfaction with implant supported mandibular overdentures: a prospective 5-year study. Int J Prosthodont 2002;15(6):575-581.
4. Kaul A, Goyal D, Lanka M. Bite force comparison of implant-retained mandibular overdentures with conventional complete dentures: an in vivo study. Intl J Oral Maxillofacial Imp 2011;2(3):140-144
5. Wowern NV, Gotfredsen K. Implant-supported overdentures, a prevention of bone loss in edentulous amandibles? A 5-year follow-up study. Clin Oral Implants Res 2001;12(1):19-25.
6. Payne SH. A posterior set-up to meet individual requirements. Dent Digest 1941;47:20-22.
7. Lang Br. Complete denture occlusion. Dent Clin North Am. 1996;40(1):85-101.
8. Gronas DG, Stout CJ. Lineal occlusion concepts for complete dentures. J Prosthet Dent 1974;32(2):122-129.
9. Becker CM, Swoope CC, Cuckes AD. Lingualized occlusion for removable prosthodontics. J Prosthet Dent 1977;38(6):601-608.
10. Chen YF, Yang YH, Chen JH, Lee HE, Lin YC, Ebinger J. The impact of complete dentures on the oral health-related quality of life among the elderly. J Dent Sci 2012;7(3):289-295
11. Jones PM. The Monoplane occlusion for complete dentures. J Am Dent Assoc 1972;85(1):94-100.
12. Ohguri T, Kawano F, Ichiwaka T, Matsumoto N. Influence of occlusal schemes in complete denture patients. Pakistan Oral Dent J 2016;36(1):141-143.
13. Niwatcharoenchaiikul W. Tumrasvin W. Arksornnukit M. Effect of complete denture occlusal schemes on masticatory performance and maximum occlusal force. J Prosthet Dent 2014;112(6):1337-1342.